

Dossier santé Québec

Aide-mémoire Imagerie Médicale (Révision novembre 2019)

CONSULTATION DES RÉSULTATS D'IMAGERIE

Affichage des résultats dans la zone de sélection du Visualiseur

Seuls les examens complétés sont affichés

- par **date**, du plus récent au plus ancien

Sont également affichés dans le libellé :

- les codes de **modalité**
- la description de l'**examen**
- le code de **regroupement de l'examen**
- le code de **statut de l'examen**

Note : Les examens des laboratoires d'imagerie médicale (secteur privé) seront disponibles ultérieurement.

Liste détaillée des résultats d'imagerie (vue prédéfinie du Visualiseur)

La liste détaillée des résultats d'imagerie offre une vue d'ensemble des renseignements d'imagerie de l'utilisateur.

- Au passage du curseur sur un code de regroupement ou de statut, la description du code s'affiche. De même, la liste complète, lorsqu'elle contient plus de deux codes de modalité, s'affiche au passage du curseur.

Hyperliens :

Consulter Affiche les images ou le rapport selon la colonne.

Vérifier Donne accès à la requête numérisée lorsqu'il y en a une.

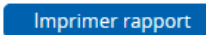

STATUTS

Code	Statut	Description
C	Complété	Examen complété, images disponibles
P	Préliminaire	Rapport transcrit mais non signé
F	Final	Rapport signé
M	Modifié	Rapport amendé (les rapports précédents restent accessibles)

IMPRESSION

Seuls les rapports et la liste des examens sont imprimables.

Impression d'un rapport

- 1) Cliquez sur le bouton 
- 2) Cliquez sur l'icône 

Impression de la liste d'examens

- 1) Cliquez sur le lien **Version pour impression** en bas à gauche de la section
- 2) Cliquez sur l'icône 

ZONE D’AFFICHAGE DES RENSEIGNEMENTS CLINIQUES DU VISUALISEUR (VUE PRÉDÉFINIE)

- (1) Un clic sur un résultat de statut **Préliminaire**, **Final** ou **Modifié** affiche le rapport dans la zone d’affichage du Visualiseur.
- (2) Le détail de cet examen apparaît dans la partie supérieure de l’affichage.
- (3) Un clic sur un résultat avec un statut **Complété** affiche uniquement le détail de l’examen.

Résultat d'imagerie (US SPINE)

Examen
 Lieu de l'examen : CHUM
 Téléphone : (514) 890-8000
 Prescrit par : BACTERIE, Eric
 No. permis d'exercice : 726250
 Date de l'examen : 2016/02/01 12:00
 Statut : Final
 Modalité : KO, SR
 Région anatomique : Colonne

Rapport d'imagerie
 Examen effectué le 04/04/2016 à 10:30

Renseignements cliniques: homme de 48 ans, NSTEMI antérieur. PCI sur l'IVA. Circonflexe et coronaire droite occluses. Sont-elles viables?
 Tomographie cardiaque d'émissions par positrons au FDG

Une étude de perfusion myocardique en mode SPECT avec correction d'atténuation par TDM faible dose suite à l'injection de 99mTc-Tetrofosmine a été obtenue préalablement, avec synchronisation au rythme cardiaque. Par la suite, 1 heure après l'administration par os de 75 mg de Glucox, élevant la glycémie de 6,1 à 10,2 mmol/L, le patient a reçu une injection de 305 de FDG, suivie d'une injection de 2 unités d'insuline humaine R par voie intra-veineuse. Les glycémies ont été mesurées à 0,5, 0,5, 0,5 et 7,4 mmol/L à 15, 30, 45 et 60 minutes après l'administration de l'insuline. L'acquisition TEP cardiaque synchronisée au rythme cardiaque et corrigée pour l'atténuation par TDM faible dose a débuté à 71 min PV. Une première glycémie postprandiale était mesurée à 3,4 mmol/L (patient asymptomatique), des glycémies de contrôle ont donc été obtenues subéquemment, avec une mesure à 5,9 mmol/L à 3 heures après l'administration d'insuline et à 1 heure post prandial. Le patient a reçu congé par la suite.

Résultat d'imagerie (PANOREX)

Examen
 Lieu de l'examen : CHUM
 Téléphone : (514) 890-8000
 Prescrit par : BACTERIE, Eric
 No. permis d'exercice : 726250
 Date de l'examen : 2017/02/06 13:30
 Statut : Complété
 Modalité : KO, DX
 Région anatomique : Tête et cou

Rapport
 Date du rapport :
 Interprété par :
 No. permis d'exercice :
 Statut du rapport :

En sélectionnant un résultat d'imagerie à partir de la zone de sélection du Visualiseur (à gauche), le détail du résultat est présenté dans la zone d'affichage du Visualiseur (à droite).

Il est également possible de :

- (4) Consulter les images;
- (5) Imprimer le rapport;
- (6) Vérifier la requête;
- (7) Consulter l'historique des rapports.

Note : Si un bouton est grisé, il signifie que cet élément n'est pas disponible pour cet examen.

Résultat d'imagerie (SCINTI DE LA THYROÏDE AU TC-99M OU I-123)

Examen
 Lieu de l'examen : Pavillon centre hospitalier de l'Université Laval
 Téléphone : (418) 656-4141
 Prescrit par : BACTERIE, Eric
 No. permis d'exercice : 726250
 Date de l'examen : 2016/01/26 12:00
 Statut : Modifié
 Modalité : NM, SR
 Région anatomique : Endocrinien

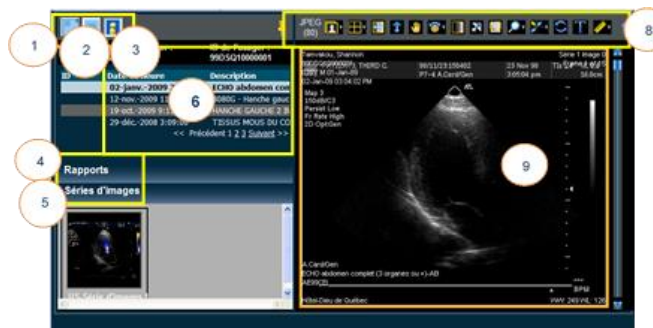Rapport
 Date du rapport : 2016/02/04 11:50
 Interprété par : BABINEAU, Marie
 No. permis d'exercice : 726185
 Statut du rapport : Modifié

4 Consulter images
 5 Imprimer rapport
 6 Vérifier requête
 7 Historique rapports (3)

Rapport d'imagerie
 Un rapport de radiologie

VISUALISATION DES IMAGES

- (1) Visualiser la **requête**
- (2) Visualiser les **rapports**
- (3) Visualiser les **images**
- (4) Afficher les rapports dans la zone **Séries d'images**
- (5) Afficher les images dans la zone **Séries d'images** (vue initiale)
- (6) Liste des **examens**
- (8) Barre d'outils (zone de contrôle de visualisation des images)
- (9) Zone d'affichage des images



BARRE D'OUTILS – DÉTAILS

- Type de visualisation (subdivise la zone d'affichage afin de comparer les images).
- Type de visualisation (détails)
Sélectionne la disposition et le nombre d'images.
- Ajuster l'affichage
- Agrandir l'image
- Déplacer
- Pivoter
- Ajustement automatique des paramètres de la fenêtre d'affichage
- Inverser le contraste de l'image

- Afficher ou masquer la ligne de référence
- Loupe (2x, 3x, 4x)
- Retourner l'image horizontalement ou verticalement
- Réinitialiser
- Afficher ou masquer le texte sur l'image
- Règles (angle, ligne, etc.)
- Séries d'images précédentes
- Séries d'images suivantes

CODES DE REGROUPEMENT

AB Abdomen	GO Gynéco-obstétrique
AN Angiographie	HE Hémodynamie
AU Autre	HP Hématopoïétique
CA Cardio-vasculaire	SE Sein
CO Colonnes	SQ Squelettique
DI Digestif	TC Tête et cou
EI Extrémités inférieures	TH Thorax
EN Endocrinien	TP Tomographie par émission de positons
ES Extrémités supérieures	

CODES DE MODALITÉS

CR Radiographie par ordinateur	PX Radiographie panoramique
CT Tomodensitométrie	RF Fluoroscopie
DX Radiographie numérisée	SC Capture secondaire
MG Mammographie	SR Document structuré
US Échographie	PT Tomographie par émission de positions
MR Résonance magnétique	XA Angiographie
NM Médecine nucléaire	